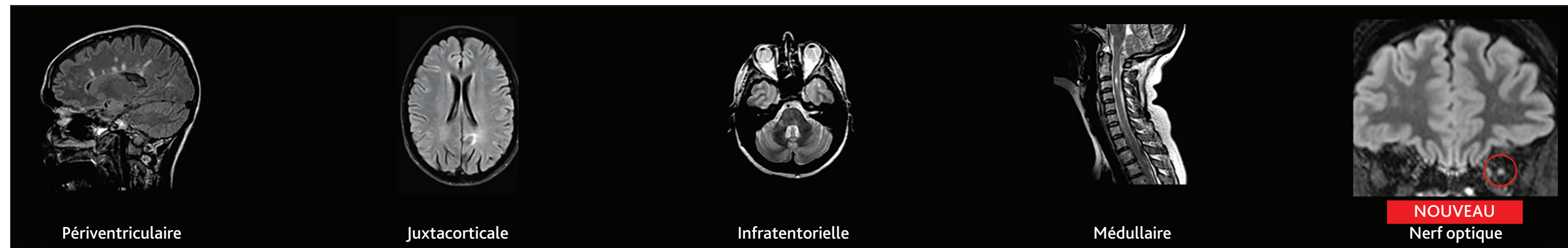

Nouveaux critères de McDonald 2024 dans la sclérose en plaques : synthèse

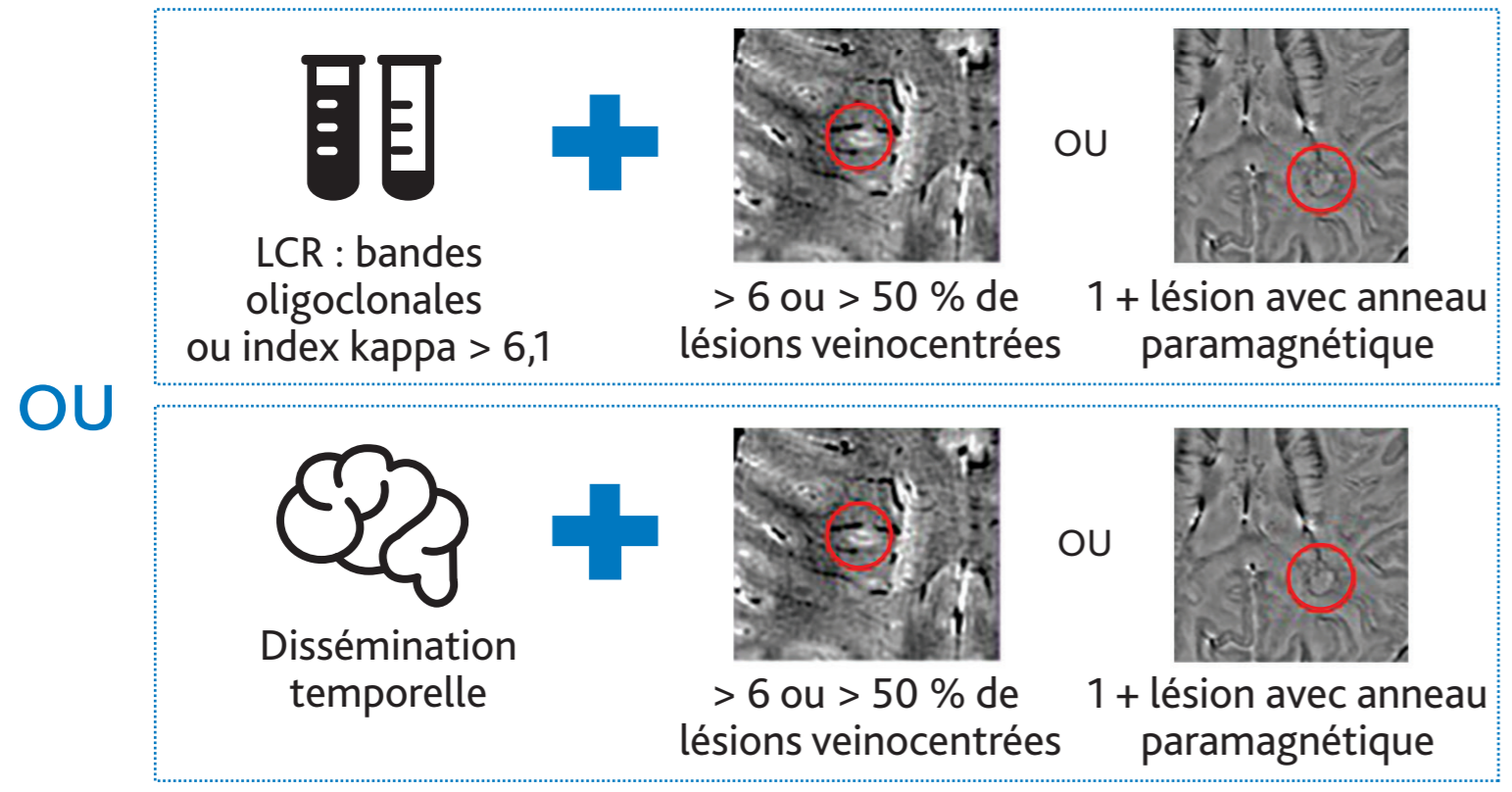


Poster téléchargeable

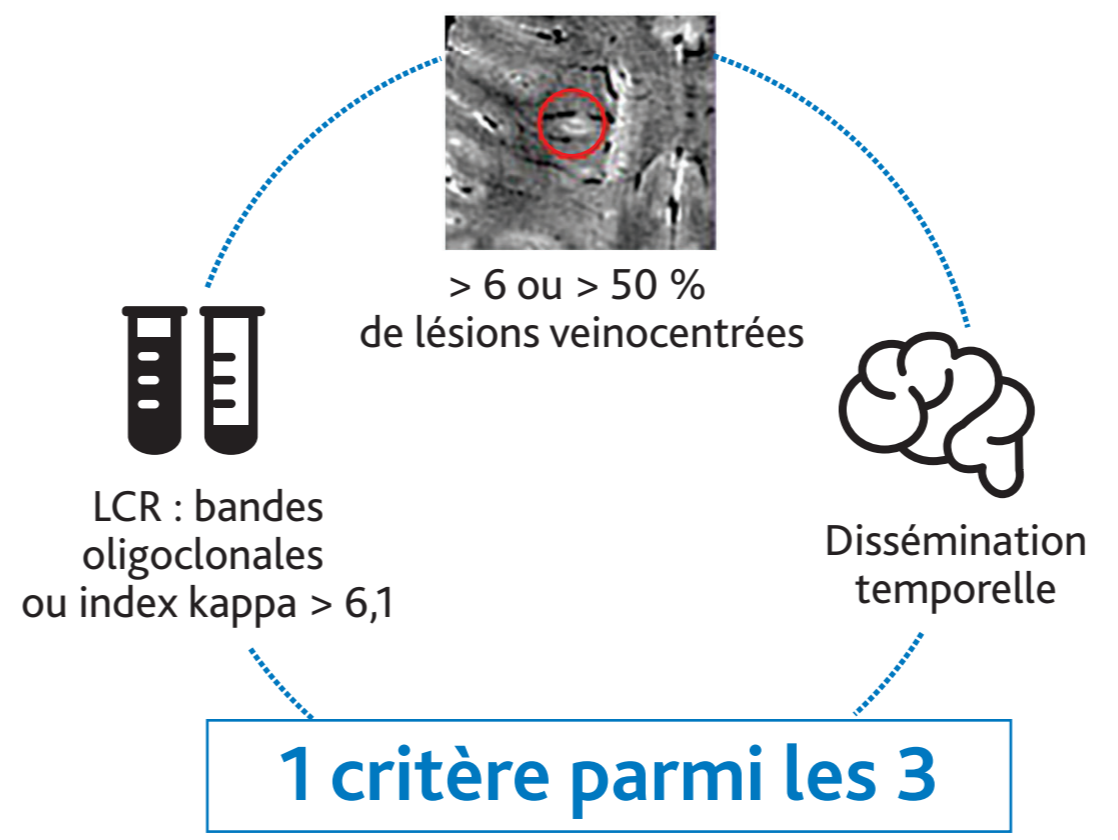
Déterminer le nombre de topographies de dissémination spatiale (DIS) sur l'IRM initiale



1 topographie



2-3 topographies



4-5 topographies

Aucun critère additionnel

Cas particuliers

Chez l'enfant
Dosage des Ac anti-MOG systématique avant 12 ans

Syndrome radiologique isolé
Diagnostic de SEP asymptomatique si au moins 2 topographies de DIS + 1 critère parmi :
- Présence de bandes oligoclonales
- Présence de > 6 ou > 50 % de lésions veinocentrées
- Dissémination temporelle

SEP progressive primaire
Les critères ci-dessus peuvent être appliqués
Deux lésions médullaires comptent ici pour 2 topographies de DIS

Sujet > 50 ans ou migraine ou FDRCV
Ajouter un critère supplémentaire
Appliquer le critère de dissémination temporelle avec prudence
Importance de l'IRM médullaire +++

Ac : anticorps ; DIS : dissémination spatiale ; FDRCV : facteur de risque cardiovasculaire ; LCS : liquide cébrospinal.